Роль Гастроинтестинальных Нарушений В Формировании Органной Дисфункции У Маловесных Новорожденных

Н.Ф. Панахова

Кафедра неонатологии Азербайджанского медицинского университета, ул. Бакиханова, 23, Баку AZ1022, Азербайджан; E-mail: nushaba2009@yandex.ru

Изучено влияние гастроинтестинальных нарушений на уровень и динамику органоспецифических маркеров у маловесных новорожденных, подверженных перинатальной гипоксии. Установлено, что повышение уровня маркеров мезентериальной ишемии в группе новорожденных с некротическим энтероколитом, хотя и сопровождается напряжением антиэндотоксинового иммунитета, компенсаторного повышения уровня маркеров, отражающих протективные свойства слизистой оболочки кишечника, не происходит. Это, в свою очередь, демонстрирует неэффективность регенераторного потенциала интестинального барьера у маловесных новорожденных с некротическим энтероколитом.

Ключевые слова: *Маловесный новорожденный, некротический энтероколит, органная дисфункция*

ВВЕДЕНИЕ

Пищевая интолерантность и некротический энтероколит все чаще являются основными причинами смертности и высокой заболеваемости в неонатальных отделениях реанимации и интенсивной терапии, продолжительной госпитализации и значительных экономических затрат (Yurdakok, 2008; Беляева и др., 2012). Фактором риска этих осложнений у маловесных новорожденных детей является сама незрелость. Слабость моторики, несостоятельность процессов переваривания и всасывания, незавершенность нервной регуляции кишечной гемодинамики на фоне генетической предрасположенности способствует повреждению слизистой оболочки желудочно-кишечного тракта у данной категории новорожденных (Лежнина и др., 2003). Ряд экспериментальных исследований демонстрируют нарушение регуляции сосудистого тонуса в ответ на гипоксию/ишемию у маловесных новорожденных детей в результате снижения эндотелиальной продукции оксида азота, что сопровождается пролонгированной вазоконстрикцией (Чубарова, 2012). Висцеральная гипоперфузия сопровождается активацией индигенной микрофлоры, повреждающей незрелый кишечный барьер. Потеря интестинального барьера может приводить за счет резорбции эндотоксинов, бактерий и иных субстанций к системному воспалительному ответу, отдаленному повреждению органов и полиорганной дисфункции (Zani et al., 2010). Учитывая вышеуказанное, целью настоящего исследования явилось определение влияния гастроинтестинальных нарушений на уровень и динамику органоспецифических маркеров у маловесных новорожденных, подверженных перинатальной гипоксии.

МАТЕРИАЛ И МЕТОДЫ

Под наблюдением находилось 99 маловесных новорожденных с гестационным возрастом 31-39 недель. Из них 77 новорожденных, подверженных перинатальной гипоксии и родившихся у матерей с отягощённым течением беременности, подразделены на две группы. 1-ую группу составили 18новорожденных с наличием нарушений со стороны желудочно-кишечного тракта, которым на основании классификации М.Белла, модифицированной Walsh и Kleigman, был выставлен диагноз некротического энтероколита (НЭК) 1-ой и 2-ой стадии. Во 2-ую группу вошли 59 новорожденных без гастроинтестинальных нарушений (ГИН). 22 младенца с относительно благополучным течением анте- и интранатального периодов составили контрольную группу. Критериями исключения были гестационный возраст менее 32 недель, врожденные пороки развития, манифестные формы TORCH инфекций. Для выполнения поставленной задачи мы определяли у новорожденных обследуемых групп уровень органоспецифических маркеров, характеризующих функциональный статус отдельных органов и систем.

Уровень антител к глутаматным рецепторам (aNR2) и концентрация нейроспецифическойэнолазы (NSE) демонстрируют проницаемость гематоэнцефалического барьера и степень нейротоксичности (Dambinova et al., 2003; Попова и др., 2007).

Мочевая концентрация молекулы повреждения почек (KIM-1) и печеночной формы белка, связывающего жирные кислоты (uLFABP), отражают функциональное состояние почечных канальцев (Ермоленко, 2007; Askenazi et al., 2012).

Плазменная концентрация печеночной формы белка, связывающего жирные кислоты (sLFABP), выявляет антиоксидантный потенциал печени (Portilla et al., 2008).

Уровень кишечной формы белка, связывающего жирные кислоты, отражает степень ишемизации кишечной стенки (IFABP), а уровень муцина-2 (MUC2) и интестинального трефойлового фактора (ITF) – состояние слизистой оболочки интестинального барьера (Gong et al.; 2012; Thuijls et al., 2011; Дорофеев и др., 2013).

Уровень липополисахаридсвязывающего белка (LBP) определяет выраженность антиэндотоксинового иммунитета (Самуилова и Боровкова, 2014).

Иммунохимические исследования с определением уровня биомаркеров в сыворотке исследуемой крови и моче осуществляли методом ИФА с использованием соответствующих тест систем. Забор крови из периферических вен в объеме 1,0 мл и мочи для изучения вышеуказанных показателей проводился на 1-3, 7-10 сутки жизни. Кровь собирали в пробирки с ЭДТА, мочу в мочеприемники одноразового пользования и центрифугировали в течение 15-20 минут. Затем полученные образцы хранили при температуре -70°С.

Статистическую обработку полученных данных проводили с использованием параметрических (t−критерий Стьюдента) и непараметрических (Манн-Утни) методов. Средние показатели представлены в виде средней, ± стандартная ошибка средней (M±m). Резко отличающиеся цифры устранялись с использованием теста Fisher. Результаты считались достоверными при $p<0,05$.

РЕЗУЛЬТАТЫ И ИХ ОБСУЖДЕНИЕ

Уровень NR2 как при первом, так и втором измерении у новорожденных обеих групп превышает показатели контрольной группы ($p<0.05$). Однако содержание этого маркера не меняется в зависимости от наличия ГИН ($p>0.05$). То же самое можно сказать и о содержании другого нейронального маркера – NSE. Уровень его у новорожденных с НЭК на 1-3 сутки незначительно превышает аналогичный показатель во 2-ой группе, а к 7-10 суткам показатели этих групп практически выравниваются. Данные литературы по отношению к этой проблеме носят разноречивый характер (Рис. 1). Так, Scatch и соавторы при изучении ауторегуляции мозгового кровотока не обнаружили разницу в отношении этого показателя в зависимости от наличия или отсутствия у новорожденных энтероколита (Scatch et al., 2015). В то же время, Merhal и соавторы (Merhal et al., 2013) при проведении магнитно-резонансного исследования головного мозга новорожденным с некротическим энтероколитом выявили изменения со стороны нервной ткани, выраженность которых зависела от формы НЭК. Наиболее тяжелое поражение было характерно для спонтанной перфорации кишечника и хирургической формы, по сравнению с НЭК, подлежащей консервативному лечению. Hiroyuki Kidokoro и соавторы (Kidokoro et al., 2014), изучая влияние перинатальных факторов риска на состояние центральной нервной системы, обнаружили взаимосвязь между наличием некротического энтероколита и перивентрикулярной лейкомаляцией у глубоко недоношенных новорожденных.

В отношении желудочно-кишечного тракта и почек может быть справедливым утверждение, что именно эти органы страдают в первую очередь при централизации кровообращения. Их уязвимость при гипоксическом поражении общеизвестна. Кроме того, Morecroft исоавт. (Morecroft et al., 1994) выявили наличие почечной недостаточности у 80% новорожденных, страдающих энтероколитом. Stanovici соавторы (Stanovic et al., 2014) методом логистического регрессионного анализа доказали, что некротический энтероколит, наряду с низкой оценкой по шкале Апгар, открытым артериальным протоком, сепсисом, является независимым фактором развития почечной недостаточности.

В наших исследованиях уровень молекулы повреждения почек не отличается в 1-ой и во 2-ой группах в 1-ые дни жизни, тогда как к 7-10 суткам уровень этого маркера хотя и превышает показатели контрольной группы ($p<0,05$), но несколько ниже уровня такового в группе новорожденных без гастроинтестинальных расстройств ($p>0,05$). Высокие по отношению к контрольной группе значения мочевого L-FABP, указывают на мобилизацию защитно-компенсаторных механизмов почечной ткани у новорожденных 1-ой и 2-ой группы в условиях гипоксии на 1-3 сутки жизни. К 7-10 суткам в 1-ой группе уровень этого маркера хотя и не достоверно, но превышает показатели 2-ой и контрольной группы (Рис. 2).

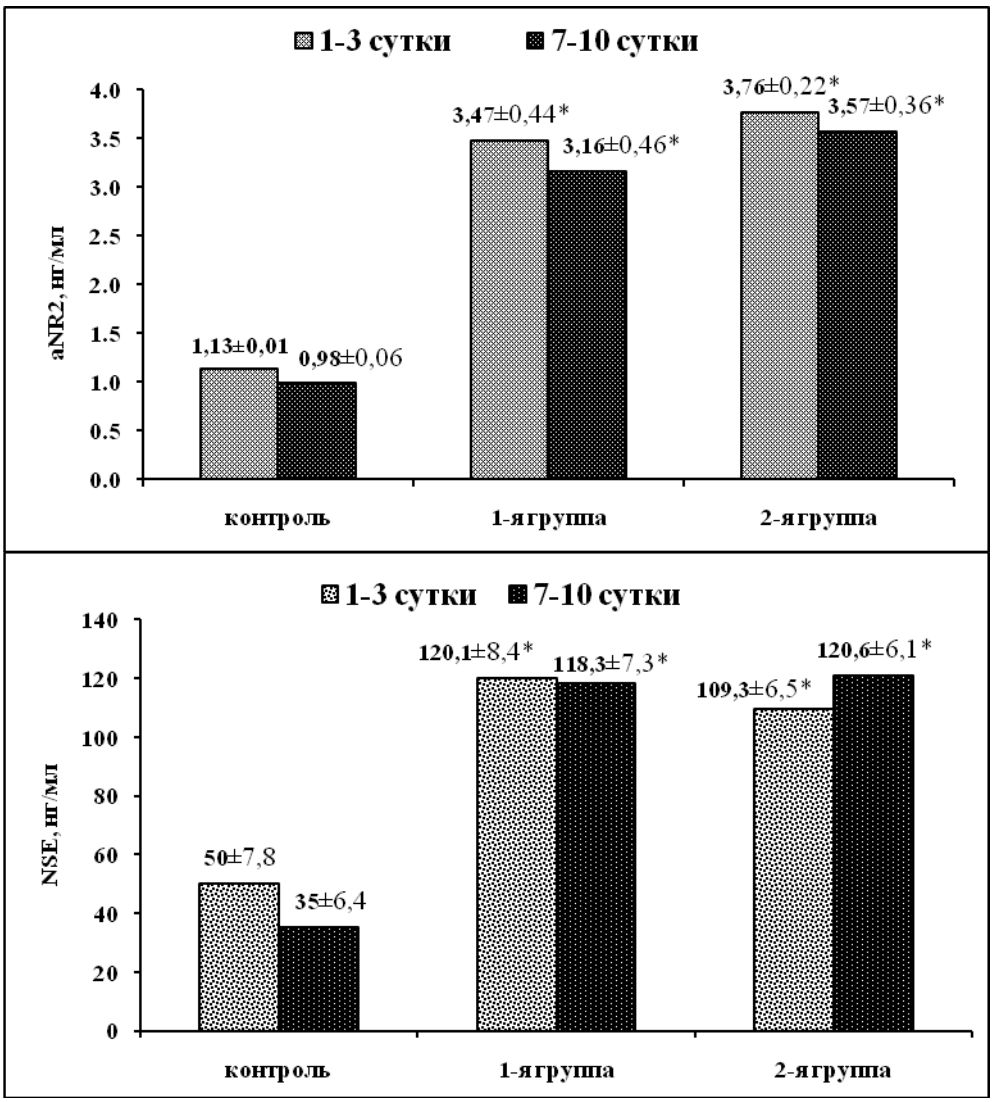

Рисунок 1. Уровень aNR2 и NSE в динамике неонатального периода в сравниваемых группах. *-p<0,05 по отношению к контрольной группе

Маркер ишемического поражения кишечника (I-FABP) у новорожденных первой группы на 1-3 сутки жизни незначительно превышал показатели здоровых новорожденных и был несколько ниже по сравнению с таковым во 2-ой группе младенцев. Значительное повышение данного маркера к концу раннего неонатального периода (p<0,01) отмечается в группе новорожденных с НЭК (Рис. 3). Уровень его достоверно превышает не только показатели здоровых новорожденных, но и новорожденных 2-ой группы (p<0,05), что в очередной раз доказывает диагностическую значимость данного белка при поражении кишечника. Повреждение кишечной стенки у маловесных новорожденных, подверженных перинатальной гипоксии сопровождается развитием эндотоксинемии, имеющей более выраженный характер у младенцев с гастроинтестинальными нарушениями, о чем свидетельствует достоверно высокий уровень LBP на 1-3 сутки жизни по отношению, как к контрольной группе, так и 2-ой группе младенцев (p<0,05). К 7-10 суткам жизни уровень этого белка несколько снижается, оставаясь выше значений двух других групп, но разница эта между 1-ой и 2-ой группой теряет статистическую значимость (Рис. 3). Несмотря на то, что L-FABP вырабатывается не только в печеночных клетках, но и в энтероцитах и считается ранним предиктором НЭК, в нашем исследовании плазменная концентрация L-FABP в группе новорожденных с гастроинтестинальными нарушениями достоверно не отличается от показателей 2-х других групп. Хотя уровень этого маркера как в 1-ой, так и во 2-ой группе, превышает показатели контрольной группы, однако достоверных отличий ни в отношении здоровых новорожденных, ни между 1-ой и 2-ой группой не установлено. К 7-10 суткам концентрация этого маркера статистически значимо снижается как в 1-ой, так и во 2-ой группах по отношению к 1-3-му дню жизни (Рис. 3).

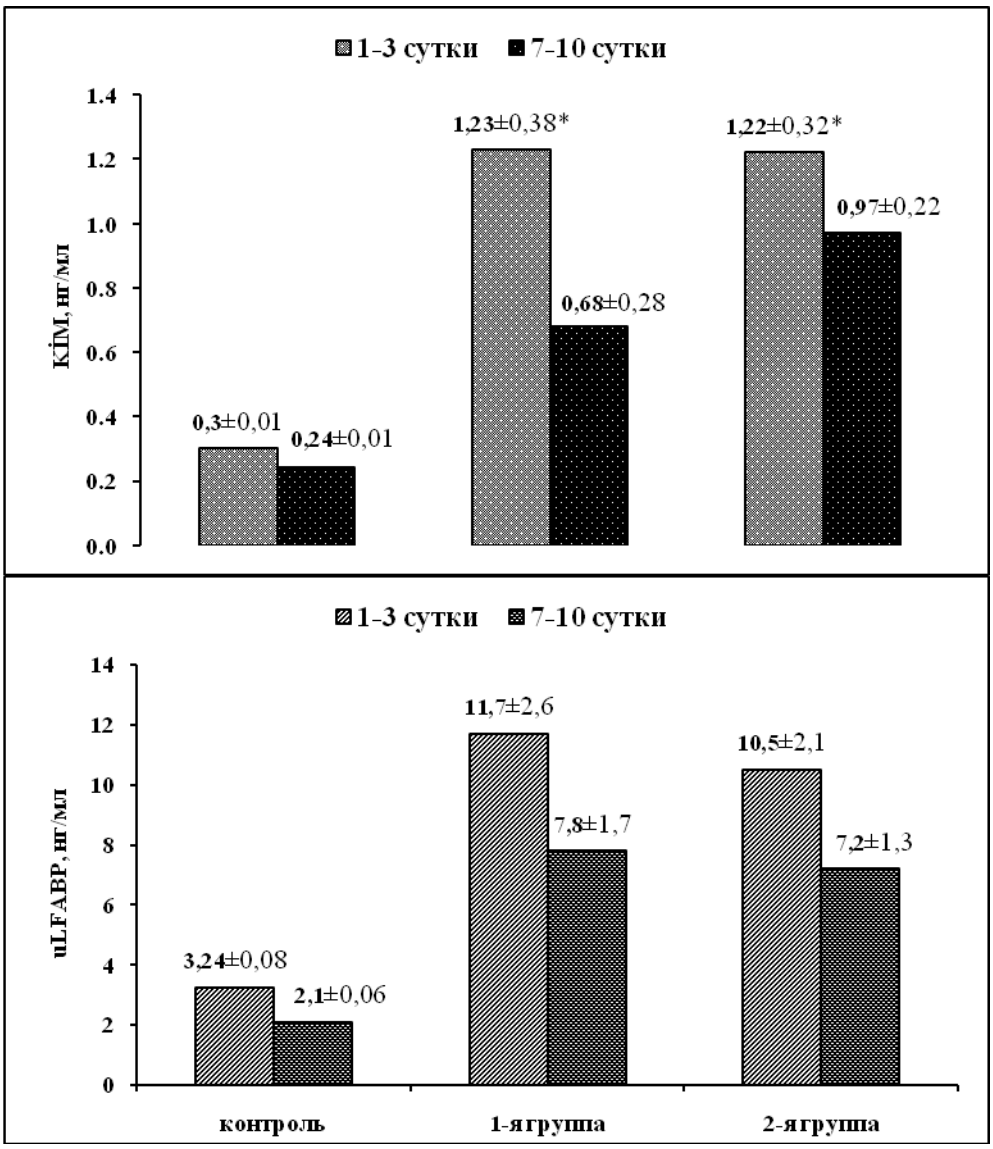

Рисунок 2. Уровень KIM-1 и uLFABP в динамике неонатального периода в сравниваемых группах. *-p<0.05 по отношению к контрольной группе

Mitidiero и коллеги (Mitidiero et al., 2014) при проведении гистохимического исследования печени и кишечника в экспериментальной работе по НЭК, также установили высокую экспрессию колоноцитами I-FABP и низкую экспрессию печенью L-FABP. Ученые объясняют полученные результаты тем, что при НЭК провоспалительные цитокины и LPS, поступая через воротную систему в печень, вызывают воспаление с последующим подавлением экспрессии L-FABP гепатоцитами. При воспалительных процессах ответная реакция организма характеризуется изменением метаболизма липидов в виде активации липогенеза и реэстерификации жирных кислот в печени и ингибирования окисления жирных кислот. Учитывая тот факт, что L-FABP играет определенную роль в процессе окисления жирных кислот, возможно, уменьшение его экспрессии направлено на подавление этого процесса, хотя установить точную причинную связь нелегко.

Уровни MUC2 и ITF, играющих фундаментальную роль в процессах эпителиальной защиты и восстановления слизистого барьера кишечника, у новорожденных 1-ой группы не отличаются достоверно от показателей новорожденных без ГИН. Хотя статистической разницы в уровне муцина между 1-ой, 2-ой и контрольной группами не обнаружено, наиболее низкие значения этого белка, как при первом, так и при втором измерении, обнаружены у новорожденных 1-ой группы (Рис. 4).

Таким образом, анализируя уровень и динамику маркеров, отражающих функциональное состояние отдельных органов и систем, было обнаружено отсутствие значимого влияния гастроинтестинальных нарушений на показатели центральной нервной системы и почек.

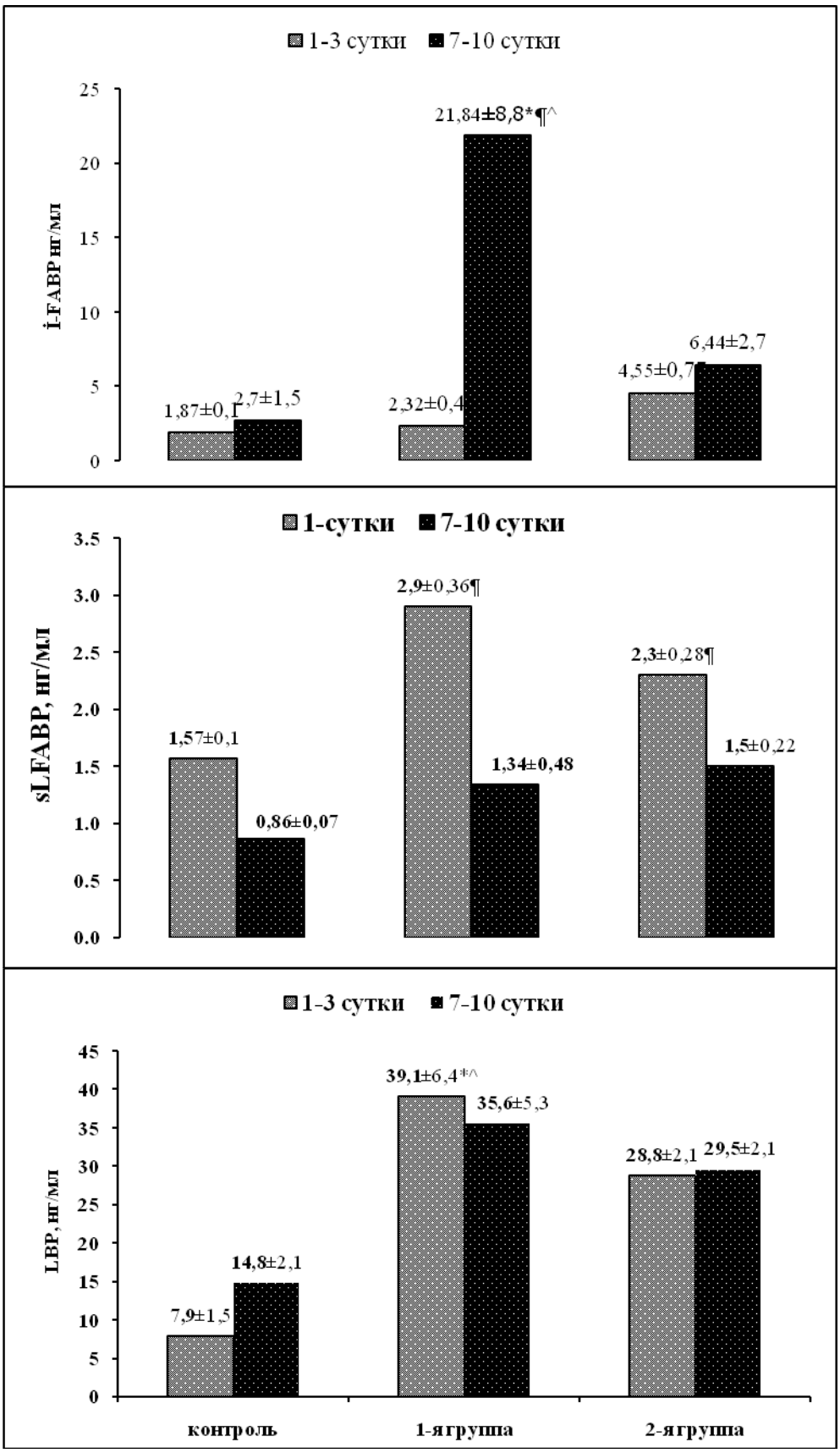

Рисунок 3. Уровень IFABP, LBP и sLFABP в динамике неонатального периода в сравниваемых группах. *-p<0.05 по отношению к контрольной группе; ^-p<0.05 по отношению к 2-ой группе; ¶- p<0.01 по отношению к 1-3 суткам.

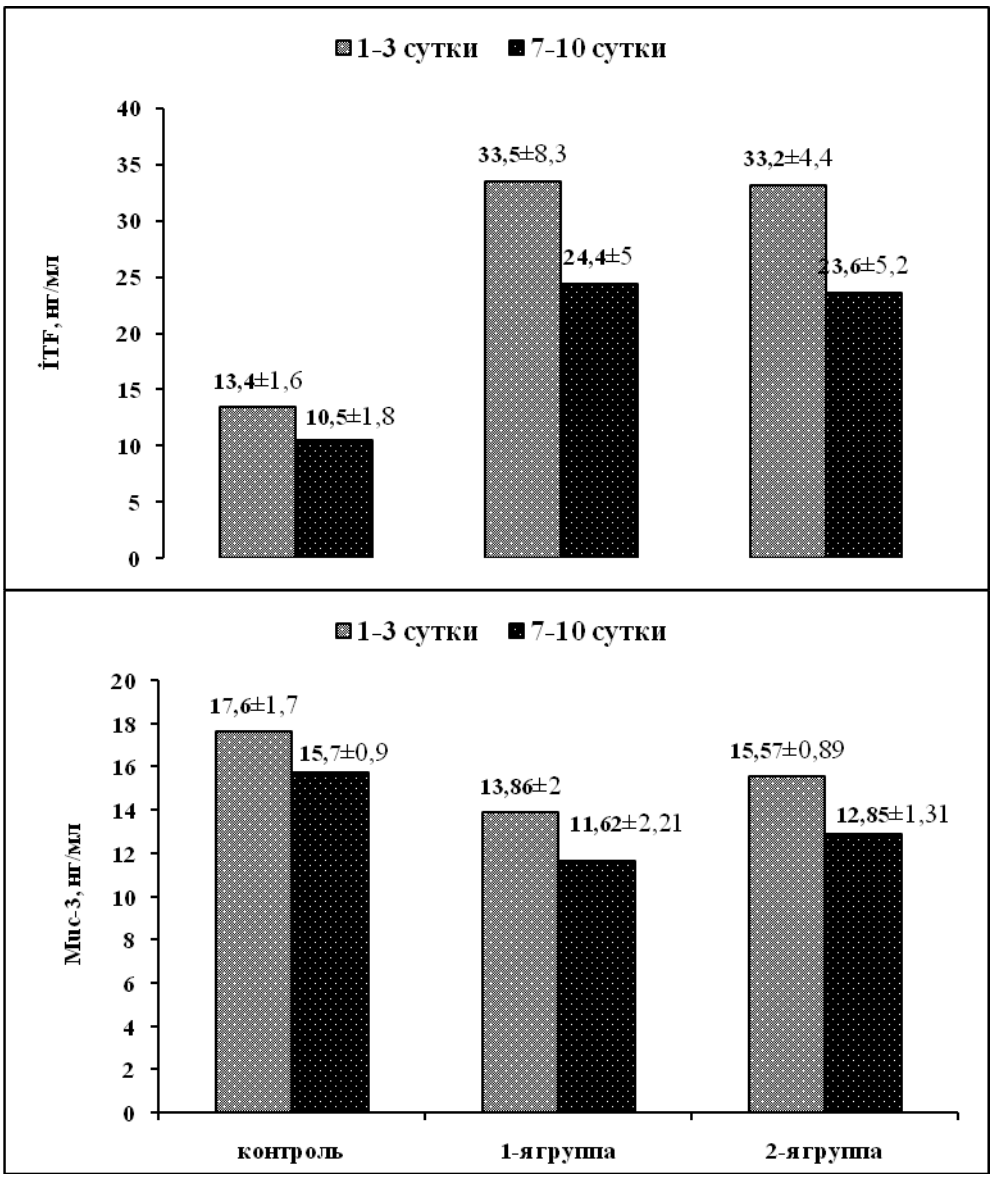

Рисунок 4. Уровень ITF и MUC2 в динамике неонатального периода в сравниваемых группах.

Повышение уровня маркера мезентериальной ишемии, в группе новорожденных с ГИН, сопровождается напряженностью антиэндотоксинового иммунитета и отсутствием компенсаторных механизмов защиты слизистого слоя кишечника в виде повышения уровня муцина-2 и трефойлового фактора, что снижает протективные свойства муцинов и регенераторный потенциал слизистой оболочки толстого кишечника у маловесных новорожденных.

БЛАГОДАРНОСТЬ

Выражаю благодарность Фонду развития науки при Президенте Азербайджанской Республики за помощь в приобретении реагентов, необходимых для проведения данного исследования.

ЛИТЕРАТУРА

Беляева И.А., Бомбардирова Е.П. (2012) Дисфункции пищеварения у недоношенных детей. *Вопросы современной педиатрии,* **11 (6):** 75–79.

Дорофеев А.Э., Василенко И.В., Рассохина О.А. (2013) Изменение экспрессии MUC2, MUC3, MUC4, TFF3 в слизистой оболочке толстого кишечника у больных неспецифическим язвенным колитом. *Гастроэнтерология***№ 1(47):** 80-84.

Лежнина И.В., Гайворонская И.Л., Кайсин П.Д. (2003) Нарушения моторной функции пищеварительного тракта у детей с отягощенным перинатальным анамнезом и их коррекция. *Материалы VIII конгресса педиатров России*

«Современные проблемы профилактической педиатрии». М., с. 198.

Попова Ю.Ю., Желев В.А., Михалев Е.В., Филиппов, Г.П., Барановская С.В., Ермоленко С.П. (2007) Характеристика нейроспецифических маркеров у глубоконедоношенных новорожденных с гипоксическим поражением нервной системы Сибирский медицинский журнал **№ 4:** 5-10.

Самуилова Д.Ш., Боровкова У.П. (2014) Липополисахарид-связывающий белок: основные функции и клиническое значение. *Клиническая физиология кровообращения,* **№ 4:** 5-9.

Чубарова А.И.Некротизирующий энтероколит новорожденных. *Экспериментальная и клиническая гастроэнтерология,* **№ 1:** 71-75.

Askenazi D. J., Koralkar R., Hundley H.E., Montesanti A., Parwar P., Sonjara S., Ambalavanan N. (2012) Urine biomarkers predict acute kidney injury in newborns. *J. Pediatr.,* **161(2):** 270-270.

Dambinova S.A., Izykenova G., Gappoyeva M., Wang Y., Hoffer B.(2003) NMDA receptors expression and immunoreactivity in experimental cerebral ischemia and hemorrhage. *J. Neurochem.,* 87**:** 144.

Gong Y., Wang G., GongY., Jing Yan J., Chen Y., Frank J., Burczynsk F. (2014) Hepatoprotective role of liver fatty acid binding protein in acetaminophen induced toxicity.*BMC Gastroenterology,***14: 44**

Kidokoro H., Anderson P.J., Doyle L.W., Woodward L.J., Neil J.J., Inder T.E. (2014) Brain injury and altered brain growth in preterm infants: predictors and prognosis. *Pediatrics,* **134:** 444-453.

Merhar S.L., Ramos Y., Meinzen-Derr J., Kline-Fath B.M. (2014) Brain magnetic resonance imaging in infants with surgical necrotizing enterocolitis or spontaneous intestinal perforation versus medical necrotizing enterocolitis. *Journal of Pediatr.,* **164(2):** 410-2.

Mitidiero L.F., Simoes A.L., Goncalves F.L., Figueria R.R., Castro e Silva O, Sbragia L. (2014) L-FABP and I-FABP expression in newborn rats changes inversely in the model of necrotizing enterocolitis. *Acta Cir Bras.,* **29(Suppl. 2):** 43-9.

Morecroft J.A., Spitz L., Hamilton P.A., Holmes S.J. (1994) Necrotizing enterocolitis--multisystem organ failure of the newborn? *Acta Paediatr. Suppl.,* **396:** 21-3.

Portilla D., Dent C., Sugaya T., Nagothu K.K., Kundi I., Moore P., Nouri E., Devarajan P. (2008) Liver fatty acid-binding protein as a biomarker of acute kidney injury after cardiac surgery. *Kidney international,* **73(4):** 465-472.

Schat T.E., van der Laan M. E., Schurink M., Hulscher J. B. F., Hulzebos C. V., Bos A. F., Kooi E.M.W. (2016) Assessing cerebrovascular autoregulation in infants with necrotizing enterocolitis using near infrared spectroscopy. *Pediatric Research.,* **79:**76–80.

Stanovic V, Barisic N, Doronski A. (2014) Acute kidney injury in preterm infants admitted to a neonatal intensive care unit. *Pediatr. Nephrol.,* **29(11):** 2213-20.

Thuijls G., vanWijck K., Grootjans J., Derikx J.P., van Bijnen A., Heineman E. (2011) Early diagnosis of intestinal ischemia using urinary and plasma fatty acid binding proteins. *Ann Surg*., **253:** 303–308.

Yurdakok M. (2008) What next in necrotizing enterocolitis? *The Turkish Journal of Pediatrics,* **50:** 1-11.

Zani A., Ghionzoli M., Lauriti G., Cananzi M., Smith V.V., Pierro A., De Coppi P., Eaton S. (2010) Does intestinal permeability lead to organ failure in experimental necrotizing enterocolitis? *Pediatr. Surg Int.,* **26(1):** 85-89.

Qastrointestinal Pozğunluqların Orqan Disfunksiyasının Formalaşmasında Rolu

N.F. Pənahova

Azərbaycan Tibb Universitetnin Neonatologiya kafedrası

Tədqiqatın məqsədi perinatal hipoksiyaya məruz qalan azkütləli yeni doğulanlarda qastrointestinal pozğunluqların orqanospesifik markerlərin səviyyə və dinamikasına təsirinin müəyyənləşdirilməsi olmuşdur. Müəyyən olunmuşdur ki, nekrotikenterokolit olan qrupda bağırsaqlarda işemiyanın artması antiendotoksin immunitetinin gərginliyi ilə müşayiət olunsa da, bağırsaqların selikli qişasının protektiv xüsusiyyətlərini əks etdirən markerlərin kompensator artması baş verməmişdir. Bu isə xoralı-nekrotik enterokoliti olan azkütləli yeni doğulanlarda intestinal baryerin regenerator xüsusiyyətlərinin qeyri-effektiv olmasını əks etdirir.

***Açar sözlər**: Azkütləli yenidoğulan, nekrotik enterokolit, orqan disfunksiyası*

The Role Of Gastrointestinal Disorders In The Formation Of Organ Dysfunction In Low Birth Weight Infants

N.F. Panahova

Department of Neonatology, Azerbaijan Medical University

The aim of the study was to determine the influence of gastrointestinal disorders on the level and dynamics of organ-specific markers in low birth weight newborns exposed to perinatal hypoxia. It was not found compensative raise of protective markers of intestinal mucosa in the background of increasing ischemic processes accompanying with tension of antiendotoxin immunity in the group of necrotic enterocolitis. It shows non-effective regenerative processes of intestinal barrier in low birth weight infants with necrotic enterocolitis.

Key words: *Low birth weight newborn, necrotic enterocolitis, organ dysfunction*